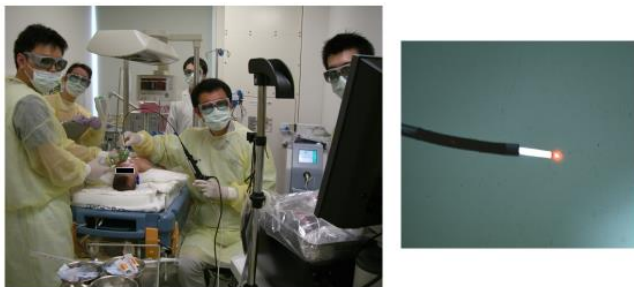


・ 気管・気管支肉芽に対する YAG レーザー肉芽焼灼術

東京女子医科大学東医療センター新生児科

人工換気中の児では気管吸引、気管チューブなどの刺激により、気管・気管支肉芽が形成される場合がある。肉芽形成などが確認された場合には、病変部位への刺激を避けるため、吸引する長さを吸引チューブが病変部位に届かないように事前に設定する。また、気道粘膜を吸引することで損傷をおこしやすいため、直接気道粘膜を吸い込まないように工夫されたエアロフロータイプの吸引チューブを使用することで気道粘膜の損傷を押さえることができる。気管支ファイバースコープで肉芽等の薬剤投与の適応となる病変が発見された場合には直視下に局所への薬剤投与が可能である。直視下の局所への投与であるため少量の薬剤で効果が期待でき、他の健常部位への影響が少ないこと、また通常では薬剤投与が困難な比較的末梢側の病変への投与も可能なことなどのメリットがある。投与する薬剤としては、0.1%エピネフリン 0.1ml、デキサメタゾン 0.1ml を処置チャンネルにつけた三方活栓より注入し（超低出生体重児ではこの半量を2倍希釈して使用）、後ろからエアで後押しし病変部に散布する。デキサメタゾンは原則として1週間を限度とし、それ以後も必要がある場合にはエピネフリンのみの投与を継続する。肉芽は初期の段階では刺激を減らしたり、薬剤投与により改善が期待できるが、重症化してくるとこれらの管理では困難をきたしてくる場合がある。レーザーによる治療は非観血的に少ない侵襲で可能なため、成人などの他領域においてはすでに広く行われている。従来、新生児領域においてはその大きさの制約などから臨床応用はあまりなされていなかったが、新生児用細径気管支ファイバースコープと細径レーザーファイバーを組み合わせることにより、新生児領域での臨床応用が可能となってきている。処置チャンネルに極細径レーザーファイバーを通すことにより、ファイバー観察下に気管・気管支肉芽焼灼術の施行が可能である（図1）。

気管肉芽レーザー焼灼術

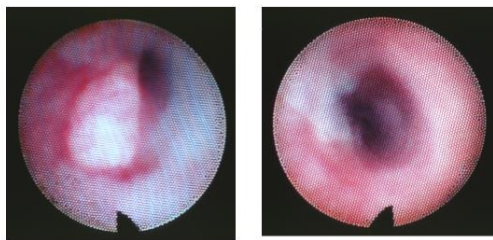


(図1)

・レーザー肉芽焼灼術の適応

薬剤などの保存療法で管理困難な気管・気管支肉芽（図2）や、気管切開チューブ上の気管肉芽のため気管切開抜去困難な場合（図3）などに適応となる。

気管肉芽レーザー焼灼術

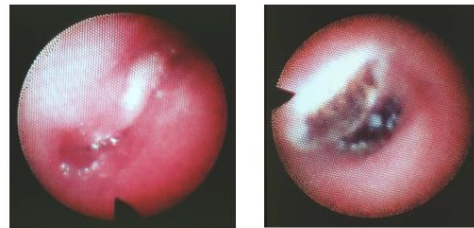


術前

術後

(図2)

気切チューブ上肉芽レーザー焼灼術



術前

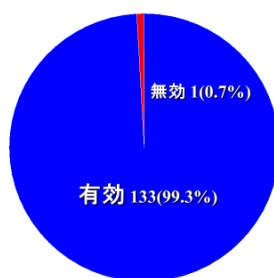
術後

(図3)

・レーザー肉芽焼灼術の効果

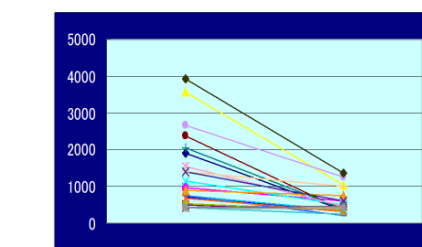
134回の肉芽焼灼術のうち、133回で効果が認められた。1回のみ、焼灼術中の呼吸状態悪化のため中止を余儀なくされ無効であった（図4）。気管肉芽例においては、著しい気道閉塞を来すため、術前の呼吸抵抗（Rrs）は高値となる。術後には呼吸抵抗の低下とともに症状の改善がみられる（図5）。

レーザー焼灼術の効果



(図4)

焼灼術前後のRrs・kg



(kg·cmH₂O/l·sec.)

焼灼術前
(1344 ± 1019)

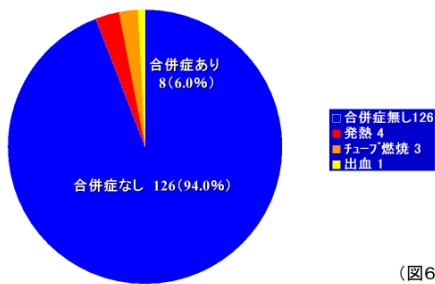
焼灼術後
(559 ± 327)

(図5)

・レーザー肉芽焼灼術の合併症

134回のレーザー肉芽焼灼術中、8回（6%）で合併症が認められた。合併症の内訳は、発熱4例、チューブ燃焼3例、出血1例であった（図6）。発熱は自然経過で軽快し、チューブ燃焼、出血に対しては、その場で救急処置を行うことにより、後に問題を残すことなく対応可能であった。

レーザー焼灼術の合併症



（図6）

気管・気管支肉芽に対するレーザー焼灼術は救命救急処置として有用である。しかし、定期的に気管支ファイバースコープなどの検査を行い、肉芽形成の予防に努めることがより重要である。